

## HEMORRAGIA DIGESTIVA

**Definición:** Se considera como hemorragia del tubo digestivo alto (HTDA) la ruptura de un vaso sanguíneo de dicho tubo, con la consecuente expulsión de sangre proveniente de la faringe hasta el ángulo de Treitz; por debajo de éste se le denomina hemorragia de tubo digestivo baja (HTDB). (1)

**Ligamento de Treitz:** Conocido también como "músculo suspensorio del duodeno", es el que posiciona la parte terminal del duodeno y la flexura duodeno-yeyunal de modo que aumenta dicha flexura y actúa como una válvula.

**La hemorragia digestiva aguda puede manifestarse de diferentes maneras:**

**Hematemesis:** Es el vómito de sangre (roja) fresca rutilante o rojo oscuro, lo que indica una hemorragia activa. La hematemesis indica que el origen de la hemorragia es proximal al ligamento de Treitz. El antecedente de hematemesis habitualmente supone una hemorragia importante. El vómito de sangre en forma de posos de café procede de la degradación de la hemoglobina por el ácido gástrico, y con frecuencia indica que la hemorragia activa ha cesado.

**Melena:** Es la salida de sangre por el ano, en forma de una deposición de color negro brillante alquitranadas, pastosa y maloliente. Suele indicar un origen alto de la hemorragia y se debe a la transformación de la hemoglobina en hematina por degradación bacteriana en el tracto gastrointestinal.

La ingesta de cantidades tan escasas como 200 ml de sangre puede producir deposiciones melénicas. Aunque generalmente la melena supone hemorragia proximal al ligamento de Treitz, la sangre procedente del intestino delgado o colon proximal puede producir melenas, sobre todo cuando el tránsito es lento.

**Hematoquecia:** Es la emisión de sangre por el ano en forma de sangre fresca rutilante o de sangre rojo vinoso oscuro, que acompaña a la deposición o se presenta de forma aislada. Habitualmente se debe a hemorragia en el tracto GI inferior. Puede aparecer también en hemorragias altas masivas (en 10-15% de los casos).

**La rectorragia:** es la emisión de sangre fresca rutilante y suele tener un origen rectal o en tramos distales del colon.

| <b>TABLA 1. Causas de hemorragia digestiva alta y baja</b> |   |  |
|--|---|--|
|  | Hemorragia digestiva alta   | Hemorragia digestiva baja  |
| <b>Frecuentes</b>  | <ul style="list-style-type: none"> <li>• Úlcera duodenal/gástrica</li> <li>• Varices esofágicas/gástricas</li> </ul>                      | <ul style="list-style-type: none"> <li>• Enfermedad diverticular</li> <li>• Angiodisplasia</li> <li>• Hemorroides</li> </ul>   |
| <b>Menos frecuentes</b>                                    | <ul style="list-style-type: none"> <li>• Erosiones gastroduodenales</li> <li>• Esofagitis</li> <li>• Desgarro de Mallory-Weiss</li> </ul> | <ul style="list-style-type: none"> <li>• Neoplasias de colon</li> <li>• Enfermedad inflamatoria intestinal</li> <li>• Colitis isquémica</li> <li>• Colitis por radiación</li> <li>• Hemorragia digestiva alta</li> <li>• Enfermedades del intestino delgado</li> </ul> |
| <b>Raras</b>   | <ul style="list-style-type: none"> <li>• Neoplasias gastrointestinales proximales</li> <li>• Malformaciones vasculares</li> </ul>         | <ul style="list-style-type: none"> <li>• Úlceras en colon</li> <li>• Varices rectales</li> </ul>   |

## **HEMORRAGIA DIGESTIVA ALTA**

La hemorragia digestiva alta (HDA) es la que tiene su origen en una lesión situada por encima del ángulo de Treitz. La HDA es una urgencia frecuente, con una incidencia anual de 50-150 casos por 100 000 habitantes. La mortalidad relacionada con esta circunstancia se concentra en pacientes de edad avanzada y enfermedades graves asociadas y, sobre todo, en los que presentan la recidiva de la hemorragia durante el ingreso hospitalario. (3)

### **ANAMNESIS y EXPLORCIÓN FÍSICA**

El diagnóstico se debe realizar un estudio completo del mismo para conocer sus antecedentes, hábitos y costumbres, medicamentos que esté tomando, ingesta crónica de alcohol, enfermedades concomitantes, etc., lo cual contribuirá a diagnosticar la etiología de la hemorragia.

Al ingresar el paciente, debe evaluarse el estado hemodinámico para iniciar cuanto antes la reposición de la volemia, así como maniobras de reanimación, ya que si el paciente ha perdido un volumen aproximado de 25% se presentará hipotensión arterial, y según sea la rapidez de esta pérdida

sanguínea, la disminución de sangre y oxígeno al corazón y al cerebro se harán manifiestos, de modo que decrecerá el gasto cardiaco, lo cual estimula barorreceptores carotídeos y condiciona la vasoconstricción en territorio asplácico, liberándose hormona antidiurética y aldosterona. Si esta situación persiste, puede lesionar riñones y ocasionar insuficiencia renal aguda y, a la larga, se manifestará hipoxia generalizada y acidosis láctica. (1)

Es importante realizar la anamnesis mientras se evalúa y se estabiliza el estado hemodinámico del paciente. La anamnesis ayuda al médico a conocer la gravedad de la hemorragia y a realizar una evaluación preliminar de la localización y de la causa (tabla 2). La edad es un factor importante. Los pacientes ancianos pueden sangrar por lesiones que son menos frecuentes en personas jóvenes (p. ej., divertículos, colitis isquémica, cáncer), mientras que la hemorragia en pacientes jóvenes es más probable por enfermedad ulcerosa, esofagitis o varices.

| <b>Tabla 2. Aspectos de la anamnesis que ayudan a evaluar la etiología de la hemorragia digestiva</b>   |
|---|
| <ul style="list-style-type: none"><li>• Edad</li><li>• Hemorragia digestiva previa</li><li>• Enfermedad digestiva previa</li><li>• Cirugía digestiva previa</li><li>• Enfermedad subyacente (sobre todo hepatopatía)</li><li>• Uso de AINE, como ácido acetilsalicílico</li><li>• Uso de anticoagulantes y/o antiagregantes plaquetarios</li><li>• Dolor abdominal</li><li>• Cambio de hábito intestinal</li><li>• Pérdida de peso</li><li>• Anorexia</li><li>• Antecedentes de enfermedad bucofaríngea</li></ul> |

La hemorragia en pacientes menores de 30 años puede estar causada por divertículo de Meckel, que es infrecuente en pacientes de más edad. El antecedente de enfermedad digestiva o de hemorragia en general, limita el diagnóstico diferencial inmediatamente en una hemorragia por una causa identificada con anterioridad (p. ej., telangiectasia hemorrágica hereditaria, úlcera, divertículo). El antecedente de cirugía previa amplía el diagnóstico diferencial, como en el caso de cirugía aórtica previa, que plantea la posibilidad de una fístula aortoentérica. El antecedente de hepatopatía plantea la posibilidad de hemorragia asociada a hipertensión portal. El consumo de ácido acetilsalicílico o de

otros antiinflamatorios no esteroideos (AINE) aumenta la probabilidad de que la hemorragia esté causada por úlcera gástrica o gastroduodenal.

El médico debe ser un clínico acucioso, que inspeccione con cuidado al paciente y observe la coloración de la piel (la cual puede estar pálida), con respiración superficial, y presentar incluso un poco de cianosis; puede encontrarse ascitis, red venosa colateral, telangiectasias, lo cual puede ser indicativo de un problema de hipertensión portal y rotura de varices esofágicas, o bien de paciente con cuadro de artritis, lo que permite deducir que existe gastropatía secundaria a la ingesta de antiinflamatorios no esteroideos (AINES). (1)

### **Diagnóstico**

Como en todos los padecimientos, una historia clínica completa es de gran utilidad. Los exámenes de laboratorio antes mencionados (y sobre todo el estudio endoscópico) aportarán cerca de 90% del diagnóstico etiológico, y en casos especiales habrá que apoyarse en estudios angiográficos, gammagrafía, enteroscopia y cápsula endoscópica.

### **Radiología**

No debe emplearse nunca medio de contraste con bario, ya que al mezclarse con la sangre forma concreciones muy duras que pueden condicionar oclusiones intestinales; asimismo, si al explorar al paciente se advierte que tiene abdomen agudo, las placas simples de abdomen y tórax ayudarán a descartar que esté perforado, pues podrá observarse aire libre subdiafragmático (signo de Jouver).

La angiografía permite efectuar estudios selectivos de determinadas arterias; sin embargo, es necesario que al realizar el estudio exista hemorragia activa de al menos 1/2 cc por minuto para visualizar la extravasación de sangre.

La gammagrafía tiene el principio de la angiografía, pero es más sensible; detecta hemorragias de menor cuantía que en la angiografía, y se utilizan eritrocitos marcados con tecnecio 99.

### **Signos endoscópicos de hemorragia reciente**

La identificación de los denominados signos de hemorragia reciente predice el riesgo de recidiva del episodio hemorrágico. Las características de estos signos endoscópicos son:

**Hemorragia activa.** Puede ser en forma de babeo o de chorro de origen arterial. En los casos en que cede espontáneamente, la incidencia de recidiva es muy alta (55%), y en algunos estudios alcanza prácticamente el 100%.

**Vaso visible sin hemorragia.** Consiste en una pequeña formación protruyente de color rojizo en la base de la úlcera que corresponde a un vaso arterial exteriorizado que hace prominencia en la luz gástrica o duodenal. La presencia de un vaso visible en la base de la úlcera indica que se trata de una lesión de alto riesgo de recidiva, con una media del 43%, aunque hay estudios que muestran recidiva en el 100% de los casos.

**Coágulo adherido sobre la úlcera.** Se aplica presencia de un coágulo de gran tamaño que oculta prácticamente la lesión ulcerosa. Estudios recientes muestran una incidencia de recidiva hemorrágica del 35%.

**Restos de hematina.** Consiste en la presencia de restos hemáticos oscuros sobre la lesión ulcerosa. Indica una lesión de bajo riesgo de recidiva (5%-10%).

En ausencia de signos de hemorragia reciente, el riesgo de recidiva es mínimo, situado alrededor del 2% (del 0% al 5%).

**Tabla 3. Clasificación de Forrest (riesgo de resangrado)**

| Clasificación                    | Hallazgo endoscópico | Recidiva (%) |
|----------------------------------|----------------------|--------------|
| Hemorragia activa                |                      |              |
| Forrest Ia                       | Hemorragia en chorro | 55           |
| Forrest Ib                       | Hemorragia en babeo  | 50           |
| Hemorragia reciente              |                      |              |
| Forrest IIa                      | Vaso visible         | 43           |
| Forrest IIb                      | Coágulo adherido     | 22           |
| Forrest IIc                      | Mancha visible       | 7            |
| Ausencia de signos de hemorragia |                      |              |
| Forrest III                      | Base de fibrina      | 2            |

### Índices pronósticos

Diversos índices pronósticos que valoran de forma conjunta estos factores clínicos y endoscópicos permiten estimar de forma más precisa el riesgo de recidiva y de mortalidad al ingreso del paciente. Uno de los índices pronósticos más conocidos es el de **Rockall**, que combina cinco variables

obtenibles fácilmente en el ingreso; edad, estado hemodinámico, presencia de enfermedades graves asociadas, tipo de lesión responsable de la hemorragia y presencia de signos de hemorragia reciente. De acuerdo con este sistema de puntuación se puede estratificar a los pacientes con HDA en grupos de riesgo de recidiva de la hemorragia y mortalidad bajo, intermedio o alto y determinar las necesidades asistenciales y la duración del ingreso.

**Tabla 4. Puntuación de Rockall para estimación del riesgo de pacientes con HDA no variceal**

| Variable                          | Puntuación                                     |                              |   |                    |
|-----------------------------------|--|------------------------------|---|--------------------|
|                                   | 0  | 1                            | 2                                       | 3                  |
| <b>Edad</b>                       | < 60   | 60-79                        | > 80                                    | -----              |
| <b>Hemodinámica</b>               | No "shock"                                     | Taquicardia                  | Hipotensión                             | -----              |
| <b>TAS (mmHg)</b>                 | ≥100   | ≥100                         | <100                                    |                    |
| <b>FC (ppm)</b>                   | <100   | ≥100                         | -----                                   |                    |
| <b>Enfermedades asociadas</b>     | Ninguna  | -----                        | Cardiopatía isquémica, ICC, otras       | IRC, CH, neoplasia |
| <b>Diagnóstico</b>                | Mallory-Weiss<br>Sin lesiones<br>Sin signos HR | Todos los otros diagnósticos | Neoplasia<br>EGD                        | -----              |
| <b>Signos hemorragia reciente</b> | No estigmas, base limpia, mancha negra         | -----                        | Sangre fresca, HDA activa, Vaso visible | -----              |

| Interpretación |                |                |
|----------------|----------------|----------------|
| Score          | Resangrado (%) | Mortalidad (%) |
| <b>1</b>       | 3              | 0              |
| <b>2</b>       | 5              | 0              |
| <b>3</b>       | 12             | 2              |
| <b>4</b>       | 13             | 4              |
| <b>5</b>       | 17             | 8              |
| <b>6</b>       | 30             | 15             |
| <b>7</b>       | 40             | 20             |
| <b>8</b>       | 48             | 39             |

## REANIMACIÓN

Durante esta fase es fundamental realizar una evaluación de la situación hemodinámica del paciente, mediante la determinación de la presión arterial, frecuencia cardíaca, signos de mala perfusión periférica y diuresis. Ello permitirá estimar la cuantía de la pérdida hemática según el siguiente esquema:

| <b>Tabla 5. Clasificación de las Hemorragias Digestivas</b> |                             |                   |                                     |                                |                                     |
|---|-----------------------------|-------------------|-------------------------------------|--------------------------------|-------------------------------------|
| <b>Pérdidas sanguíneas (%)</b>                              | <b>PA. sistólica (mmHg)</b> | <b>Pulso (x´)</b> | <b>Frecuencia Respiratoria (x´)</b> | <b>Volumen de orina (ml/h)</b> | <b>Signos Y Síntomas</b>            |
| Grado I (Leve)<br>10 – 15%                                  | Normal                      | < de 100          | 14 - 20                             | > de 30                        | Hipotensión postural<br>Taquicardia |

|                                    |                      |           |         |         |                                  |
|------------------------------------|----------------------|-----------|---------|---------|----------------------------------|
| Grado II<br>(Moderada)<br>15 – 30% | Descenso<br>moderado | 100 – 120 | 20 - 30 | 20 - 30 | Taquicardia<br>Sed<br>Debilidad  |
| Grado III<br>(Grave)<br>30 – 40%   | 60 – 80              | 120 – 140 | 30 – 35 | 5 – 15  | Palidez<br>Oliguria<br>Confusión |
| Grado IV<br>(Severa)<br>> de 40%   | 40 – 60              | > de 140  | > de 35 | < de 5  | Anuria<br>Coma<br>Muerte         |

## MANEJO DE LA REANIMACIÓN

- a) Mantener vía aérea permeable (aspiración de secreciones).
- b) En la mayoría de los pacientes está indicada la administración de oxígeno suplementario mediante una cánula nasal de 3 a 5 litros por minuto o mascarilla.
- c) La intensidad de la reanimación debe ser proporcional a la gravedad de la hemorragia. En pacientes con inestabilidad hemodinámica hay que canalizar de inmediato dos vías intravenosas de gran calibre. Se introduce una soluciones cristaloides (suero fisiológico o lactato de Ringer) a la máxima velocidad que lo permita el aparato cardiovascular del paciente Y Administración de coloides. El objetivo es restablecer y mantener las constantes vitales.
- d) Colocar catéter para medir presión venosa central.
- e) Si el estado de choque es severo, se debe colocar sonda de Foley para cuantificar diuresis horaria.
- f) Toma de muestras sanguíneas para solicitar biometría hemática, química sanguínea, grupo y Rh, tiempos de coagulación, pruebas de funcionamiento hepático y electrólitos séricos.
- g) En pacientes con Inestabilidad hemodinámica está indicada la monitorización en una unidad de cuidados intensivos (UCI) pueden disminuir la mortalidad.

La decisión de trasfudir al paciente con hemorragia digestiva es complicada en muchos casos y requiere el conocimiento de todos los aspectos de la situación clínica. Casi todos los pacientes con constantes vitales inestables necesitan transfusión, y si el paciente presenta una oxigenación tisular insuficiente, la transfusión debe ser agresiva. Este principio es aplicable también a los pacientes con probabilidad de lesiones digestivas con sangrado masivo. Durante la reanimación, los pacientes con constantes vitales in estables, sangrado continuo, síntomas de oxigenación tisular in suficiente o hematocrito persistente mente bajo (del 20 % al 25%) también precisan una transfusión continua.

## **TRATAMIENTO**

Un objetivo principal del tratamiento es detener la hemorragia y evitar el resangrado. Los principales tipos de tratamiento son: 1) farmacológico; 2) endoscópico; 3) angiográfico, y 4) quirúrgico.

### **1) Tratamiento farmacológico**

#### **Supresores de la secreción ácida**

Los antagonistas de los receptores H<sub>2</sub>, son eficaces para estimular la cicatrización, aunque los antagonistas de los receptores H<sub>2</sub> no controlan la hemorragia aguda. Dado que el ambiente ácido afecta a la función plaquetaria y a la hemostasia, la reducción de ácido debería disminuir la hemorragia.

Inhibidores de la bomba de protones (IBP) intravenosos (esomeprazol, lansoprazol, omeprazol y rabeprazol) disminuye la recurrencia hemorrágica después del tratamiento endoscópico. Los IBP deben recomendarse como tratamiento adyuvante al tratamiento endoscópico en pacientes con úlcera péptica y alto riesgo de recidiva.

#### **Agentes vasoactivos**

La vasopresina (0,2-0,4 U/min) ha sido el agente más utilizado para disminuir la presión portal y controlar la hemorragia por varices. Los efectos adversos de la vasopresina, como la isquemia miocárdica (en casi el 10% de los pacientes) y el empeoramiento de la Coagulopatía (al liberar activador del plasminógeno), han llevado a rechazar su utilización en los últimos años.

La terlipresina, un análogo triglicil sintético de la vasopresina, tiene una vida media más larga y menos efectos secundarios cardíacos, y parece más eficaz y segura cuando se combina con nitroglicerina.

La administración de somatostatina y sus análogos (octreotida, vapreotida) disminuye la presión portal y el flujo en la ácigos. Son fármacos seguros y eficaces en la hemorragia aguda por varices. La eficacia es más marcada si se administran precozmente, incluso antes de la endoscopia. La octreotida ha demostrado su eficacia utilizada como tratamiento adyuvante en combinación con el tratamiento endoscópico. Los episodios de recidiva hemorrágica y, por tanto, las necesidades de transfusión, disminuyen de forma significativa.



## **Antifibrinolíticos**

Los antifibrinolíticos, como el ácido traxenámico, no disminuyen la mortalidad en la hemorragia GI aguda. El factor VII activado recombinante (rFVIIa, eptacogalfa) puede ser útil en casos complicados de hemorragia por varices esofágicas.

## **Antibióticos**

Se han recomendado los antibióticos en el tratamiento de la hemorragia por varices. La bacteriemia es frecuente después del tratamiento endoscópico. La profilaxis antibiótica con cefalosporinas o quinolonas puede impedir la aparición de peritonitis bacteriana espontánea en estos pacientes.

## **2) Endoscopia**

La exploración endoscópica tiene tres funciones:

1. Diagnostica con precisión el origen de la hemorragia.
2. Valora el riesgo de recidiva hemorrágica (de una úlcera o varices).
3. Permite el tratamiento endoscópico cuando se observa el origen de la hemorragia.

El paciente debe tener la posibilidad de someterse a una endoscopia en el plazo de 24 horas o cuando esté estable hemodinámicamente.

La endoscopia es la mejor herramienta para seleccionar los pacientes que deben ser ingresados o tratados de forma ambulatoria.

## **Durante la endoscopia debe realizarse lo siguiente:**

- ☺ Evacuar la sangre y los coágulos. Una dosis única de eritromicina (3 mg/kg) puede ayudar a la visualización al aumentar el vaciado gástrico en hemorragias abundantes.
- ☺ Lavar el punto de potencial hemorragia (úlceras, varices, tumor) para valorar el riesgo de recidiva.
- ☺ Hemostasia endoscópica:
  - En úlceras pépticas (tanto si sangra activamente como si muestra vaso visible o coágulo reciente):
  - ✓ Inyección: Adrenalina, Suero fisiológico, Agua, Etanol, Esclerosantes (Polidodecanol en concentraciones de 1 a 3%, Oleato de etanolamina en concentración de 5%, Morruato de sodio al 5%, Solución glucosada al 50%, Solución de urea y quinina al 2%), Adhesivo de fibrina y Trombina.

- ✓ Termocoagulación con sonda térmica (Sonda de calor “Heater probe”) o electrocoagulación (Electrocoagulación bipolar o multipolar, Electrocoagulación monopolar, y Fotocoagulación láser).
- ✓ Grapas hemostáticas (Hemoclips).
- En varices esofágicas o gástricas:
  - ✓ Ligadura con bandas elásticas únicas o múltiples.
  - ✓ Inyección de una sustancia esclerosante (etanolamina, tetradecil sulfato de sodio) si no es posible colocar las bandas.
  - ✓ Puede ser una opción la inyección de cianoacrilato en varices gástricas. El taponamiento con globo permite ganar tiempo para realizar el tratamiento definitivo.
- En malformaciones vasculares:
  - ✓ Coagulación con argón plasma.
  - ✓ Grapas de hemostasia.

### **3) Radiología intervencionista**

Cuando la endoscopia no consigue localizar el origen de la hemorragia GI, la angiografía es una exploración eficaz. Las ventajas de la angiografía son la localización precisa de lesiones que sangran abundantemente y su control inmediato mediante varias modalidades de tratamiento:

- Embolización ultraselectiva con espirales en úlceras sangrantes y malformaciones vasculares utilizando:
  - ✓ Parches de esponja de gelatina.
  - ✓ Microespirales.
  - ✓ Microesferas de alcohol de polivinilo.
- TIPS: derivación portosistémica por vía transyugular en varices gástricas o esofágicas.

### **4) Cirugía**

La cirugía sigue siendo el método más eficaz para detener una hemorragia digestiva. Sin embargo, actualmente no hay consenso sobre las indicaciones exactas y el momento adecuado para una intervención quirúrgica. Esto se debe a la eficacia de los tratamientos endoscópico y radiológico. Por consiguiente, es fundamental la cooperación entre intensivistas, gastroenterólogos, radiólogos intervencionistas y cirujanos. Son indicaciones quirúrgicas:

- ✓ Hemorragia arterial que no puede controlarse con hemostasia endoscópica.
- ✓ Necesidad de transfusión masiva (6-8 unidades de sangre) para mantener la presión arterial.

- ✓ Hemorragia recurrente después de hemostasia endoscópica o angiográfica eficaces.
- ✓ Indicios de perforación GI.

## **Hemorragia digestiva baja**

**Concepto:** La hemorragia digestiva baja (HDB) se define como la hemorragia que tiene su origen en el tracto digestivo distal al ángulo de Treitz. (3)

Se reporta una incidencia anual de esta entidad de 20 a 30 casos por cada 100 000 habitantes. La tasa de mortalidad puede ser hasta de 25%, particularmente en los casos en que se requiere cirugía de emergencia. En términos generales, 80% de los episodios de hemorragia digestiva baja cesan de manera espontánea, y en 25% de los casos se presenta recurrencia. (1)

La frecuencia de hospitalización por hemorragia digestiva baja es aproximadamente un tercio de la de hemorragia digestiva alta, y según un estudio del American College of Gastroenterology la hemorragia digestiva baja representa el 24% de todos los episodios hemorrágicos digestivos. (4)

Los eventos de hemorragia digestiva baja pueden ser de presentación clínica variable, desde rectorragia escasa por enfermedad hemorroidal hasta pérdida masiva de sangre por tumores vasculares del intestino delgado. La descripción clínica de las cualidades de la sangre expulsada por el recto es útil para determinar si se trata de hemorragia del rectosigmoides (rectorragia) o del colon y el intestino delgado (hematoquecia).

El tratamiento inicial de los pacientes con una hemorragia digestiva baja es similar al de los pacientes con hemorragia digestiva alta aguda e incluye la evaluación de la gravedad de la hemorragia, estabilización hemodinámica y determinación del pronóstico. Después, el médico concentra su atención en la localización, causa probable y tratamiento específico de la hemorragia. (4)

### **Causas**

La hemorragia a través del recto puede estar originada en estómago, duodeno, intestino delgado, colon o anorrecto.

| Tabla 6. Etiología más frecuente de la hemorragia digestiva baja (3)  |  |
|---|--|
| Colon y recto, 90%  | Intestino delgado, 10%   |
| <ul style="list-style-type: none"> <li>• Divertículos</li> <li>• Angiodisplasia</li> <li>• Pólipos/tumores y pospolipectomía</li> <li>• Enfermedad inflamatoria del intestino</li> <li>• Colitis isquémica, infecciosa o actínica</li> <li>• Hemorroides</li> </ul> | <ul style="list-style-type: none"> <li>• Angiodisplasia</li> <li>• Tumores</li> <li>• Úlceras por AINE</li> <li>• Enfermedad de Crohn</li> <li>• Enteritis isquémica o infecciosa</li> <li>• Divertículo de Meckel</li> <li>• Divertículos de yeyuno</li> <li>• Fístula aortoentérica</li> </ul> |

| Tabla7. Etiología más frecuente de la hemorragia digestiva baja (1)   |  |
|---|--|
| Hemorragia del intestino delgado  | Enfermedad diverticular  |
| <p><b>Origen vascular</b></p> <ul style="list-style-type: none"> <li>• Angiodisplasia</li> <li>• Hemangioma</li> <li>• Malformación arteriovenosa</li> <li>• Lesión de Dieulafoy</li> <li>• Fístula aortoentérica</li> </ul> <p><b>Secundaria a úlceras</b></p> <ul style="list-style-type: none"> <li>• Enfermedad de Crohn</li> <li>• AINE, potasio, 6-mercaptopurina</li> <li>• Divertículo de Meckel</li> <li>• Síndrome de Zollinger-Ellison</li> <li>• Vasculitis</li> <li>• Divertículo yeyunal</li> </ul> <p><b>Tumores</b></p> <ul style="list-style-type: none"> <li>• Tumor del estroma intestinal</li> <li>• Linfoma</li> <li>• Tumor carcinoide</li> <li>• Adenocarcinoma</li> </ul> | <ul style="list-style-type: none"> <li>• Angiodisplasia</li> <li>• Carcinoma colorrectal</li> <li>• Pólipos colónicos</li> <li>• Colitis ulcerativa crónica e inespecífica</li> <li>• Enfermedad de Crohn</li> <li>• Colitis infecciosa</li> <li>• Colitis isquémica</li> <li>• Pospolipectomía</li> </ul> |

### Cuadro clínico

La anamnesis y exploración física pueden aportar datos que contribuyen a orientar la causa de la hemorragia. La evaluación del paciente debe comprender una valoración del carácter de las heces del paciente. Es importante interrogar al paciente acerca de antecedentes de estreñimiento (enfermedad hemorroidal, enfermedad diverticular) o diarrea crónicas (colitis ulcerativa, enfermedad de Crohn);

de tipo patológico, como el diagnóstico previo de diverticulosis (hemorragia diverticular); la historia de radioterapia por carcinoma cérvico-uterino o prostático (enteritis por radiación); la presencia de enfermedad cardiovascular, capaz de provocar hipovolemia (colitis isquémica); o la historia reciente de colonoscopia con o sin polipectomía. Los antecedentes familiares de carcinoma de colon incrementan el riesgo de cáncer colorrectal, lo que obligará a realizar colonoscopia completa al paciente que presente hematoquexia.

La presencia de dolor abdominal acompañante puede sugerir una etiología isquémica o inflamatoria, mientras que los divertículos y la angiodisplasia suelen causar hemorragia indolora. El dolor anal suele acompañar a la hemorragia producida por una fisura anal. La hemorragia acompañada de diarrea sugiere enfermedad inflamatoria del intestino o infección, mientras que el estreñimiento puede asociarse a hemorroides, úlcera rectal o tumor. El cambio del ritmo deposicional junto a rectorragias debe hacer sospechar un proceso neoplásico, sobre todo en pacientes mayores de 50 años

La exploración física es muy importante para calcular la cantidad de sangre perdida, además de detectar el origen de la hemorragia y las enfermedades coexistentes.

La presencia de hipotensión ortostática definida por el incremento de más de 10 latidos por minuto o la caída de la presión arterial media en más de 10 mmHg, al pasar del decúbito a la posición de pie, indican pérdida de al menos 15% del volumen circulante.

## **Exploraciones complementarias**

### **Anuscopia-rectoscopia**

Permite descartar hemorroides y fisura anal como causa de la rectorragia, así como otros procesos localizados en el recto, como neoplasia o úlcera.

### **Colonoscopia**

La colonoscopia se considera la exploración inicial de elección para el diagnóstico de la HDB por su sensibilidad y seguridad y por su potencial terapéutico. La colonoscopia consigue identificar lesiones potencialmente hemorrágicas entre el 53% y el 97% de los casos.

## **Radioisótopos**

La gammagrafía con hematíes marcados con  $^{99m}\text{Tc}$  es una exploración no invasiva que puede detectar la hemorragia activa con un débito inferior al de la arteriografía. Esta exploración identifica sangrado activo en aproximadamente el 20%-40% de los pacientes y en general se utiliza para la selección de los pacientes con hemorragia activa candidatos a arteriografía.

## **Arteriografía**

Puede demostrar extravasación de contraste cuando exista hemorragia activa con un débito superior a 0,5 mL/min. La arteriografía mesentérica selectiva identifica el origen de la hemorragia intestinal aproximadamente en la mitad de los pacientes. Esta sensibilidad aumenta hasta el 61%-72% en pacientes con hemorragia activa con compromiso hemodinámico y se reduce hasta un 14% cuando la hemorragia se ha autolimitado.

## **Tomografía computarizada**

La TC helicoidal o multicorte con administración endovenosa de contraste puede demostrar hemorragia activa, así como distintas lesiones potencialmente hemorrágicas, entre ellas tumores o pólipos, divertículos, varices colónicas, colitis o angiodisplasia.

## **Enteroscopia**

La enteroscopia por pulsión ha sido durante años el procedimiento más utilizado para la exploración endoscópica de la mucosa del intestino delgado. A pesar de que esta exploración permite únicamente la exploración de duodeno y yeyuno proximal, su rentabilidad para el diagnóstico de la hemorragia digestiva oscila entre el 30% y el 60%. Se dispone ahora de nuevas técnicas para la evaluación endoscópica del intestino delgado.

**La cápsula endoscópica (CE)** es una cámara en forma de cápsula que, tras la deglución por el paciente, avanza por el peristaltismo y permite el examen endoscópico de la totalidad del tracto digestivo.

**La enteroscopia asistida por balón** es otra técnica no sólo para el diagnóstico sino también para el tratamiento de las lesiones del intestino delgado. Esta técnica utiliza un balón (enteroscopia con balón único) o dos balones (enteroscopia de doble balón) que mediante el hinchado y deshinchado alternativo consigue el avance y la exploración de tramos más distales del intestino delgado.

Otra opción es la **enteroscopia espiroidea**, que utiliza un sobretubo en espiral para conseguir el avance del endoscopio. Mediante estas técnicas es posible explorar la totalidad del intestino delgado.

**La enteroscopia intraoperatoria** se realiza en el curso de una laparotomía exploradora y mediante la introducción del endoscopio a través de una o más enterotomías y con la ayuda del cirujano el endoscopio se hace progresar hasta la válvula ileocecal. Tiene un alto rendimiento y consigue la identificación de lesiones entre el 70% y el 100% de los pacientes.

## **Diagnóstico**

### **Rectorragia leve y moderada**

La rectorragia leve/moderada sin repercusión hemodinámica ni descenso de la hemoglobina no requiere ingreso hospitalario, y el estudio etiológico puede realizarse de forma ambulatoria. La anoscopia o rectoscopia permitirá detectar hemorroides o fisura anal como causa de la hemorragia. En pacientes mayores de 40 años de edad o con signos de alarma (pérdida de peso, cambio del ritmo deposicional) es necesaria la realización de colonoscopia para descartar enfermedad neoplásica.

### **Rectorragia grave y hematoquecia**

La arteriografía selectiva con eventual enteroscopia intraoperatoria puede ser necesaria en pacientes con hemorragia masiva con repercusión hemodinámica (frecuencia cardíaca mayor de 100 latidos/min o PAS por debajo de 100 mm Hg) en los que la colonoscopia está limitada por la imposibilidad de conseguir una correcta preparación del colon. La angiografía por TC con contraste endovenoso parece equivalente en la detección de hemorragia digestiva aguda. En la gran mayoría de los pacientes la hemorragia no es masiva y la colonoscopia es la exploración inicial de elección, tras la gastroscopia, si no es posible excluir con seguridad el origen alto, porque hasta un 10% de las hemorragias digestivas supuestamente bajas tienen un origen alto.

## **Manejo inicial**

En todo paciente con hemorragia gastrointestinal se debe realizar de manera simultánea la historia clínica, la exploración física y la reanimación inicial. Para establecer el estado hemodinámico es necesario monitorizar la tensión arterial, el pulso, la oximetría periférica, el flujo urinario y la presión venosa central, elementos muy valiosos para guiar el reemplazo de líquidos en estos pacientes.



Para tal efecto se recomiendan dos accesos venosos periféricos, además del acceso venoso central.

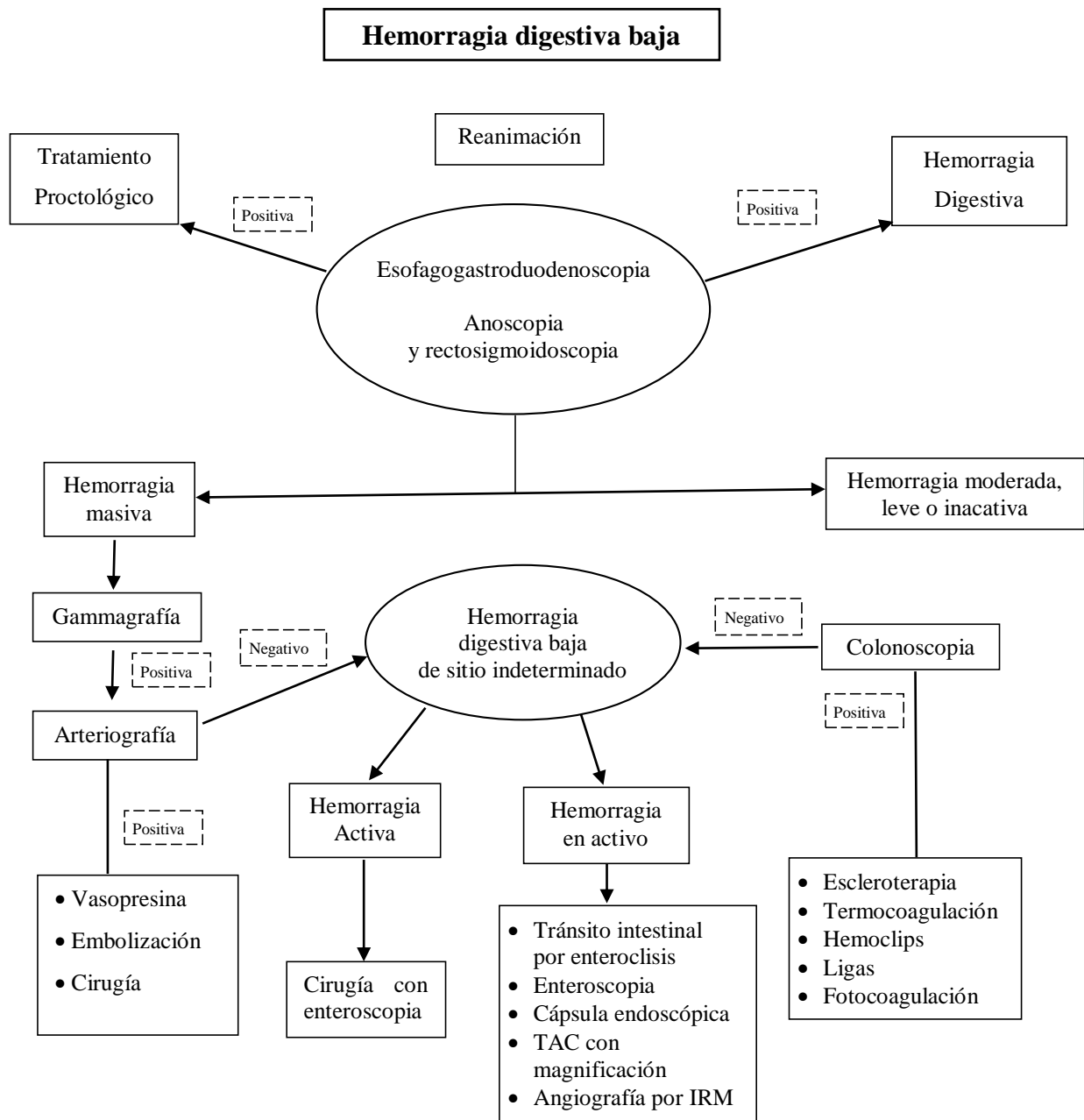
Es importante que al realizar la primera venopunción se tomen muestras para análisis de biometría hemática completa, química sanguínea, electrolitos séricos, tiempo de protrombina y tiempo parcial de tromboplastina activada, así como de gases sanguíneos para determinar grupo sanguíneo y factor Rh. Se debe evitar el decúbito supino para prevenir el riesgo de broncoaspiración. La colocación de puntas nasales con oxígeno a 3 o 5 litros por minuto es útil para mejorar el estado de conciencia en pacientes seniles, confusos o inquietos y con pobre perfusión cerebral.

Si se detecta hipotensión ortostática en un paciente con hemoglobina menor a 100 g/L, es conveniente transfundir un concentrado eritrocitario. Si se detecta coagulopatía o trombocitopenia, debe transfundirse plasma fresco congelado o concentrado de plaquetas.

Se recomienda tomar un trazo electrocardiográfico y una tele de tórax en estado basal. En los pacientes con cardiopatía preexistente se toman muestras para análisis de enzimas cardíacas.

Las características y la frecuencia de las evacuaciones constituyen una guía clínica para el manejo de estos pacientes. En aquellos que presenten evacuaciones vinosas, escasas y esporádicas es poco probable que sufran hemorragia grave; los pacientes con evacuaciones frecuentes y voluminosas de heces rojas o marrones sufren hemorragia digestiva baja grave.

# Algoritmo para la hemorragia digestiva baja



## **Hemorragia De Origen Desconocido**

En el 5% de los pacientes no se encuentra el origen de la hemorragia después de gastroscopia y colonoscopia. Las causas más frecuentes son la angiodisplasia, las neoplasias del intestino delgado, el divertículo de Meckel, las varices ectópicas y los trastornos que producen hemobilia. La hemorragia debida a estos procesos con frecuencia es difícil de tratar. Tradicionalmente, la gammagrafía con hematíes marcados y la angiografía han sido las dos técnicas diagnósticas más utilizadas, pero con poco rendimiento. Con la introducción de la endoscopia con cápsula y la enteroscopia con doble globo, han mejorado mucho el diagnóstico y el éxito terapéutico de estos trastornos.

Mientras que la endoscopia con cápsula es mucho menos molesta, y por tanto mejor tolerada por los pacientes, la enteroscopia con doble globo permite controlar la hemorragia cuando se encuentra el origen.

### **Pruebas de sangre oculta en heces**

Las pruebas prototípicas de sangre oculta en heces están basadas en la propiedad de un compuesto orgánico, el guayacol, de volverse azul tras la oxidación por oxidantes, peroxidasas oseudoperoxidasa de la hemoglobina en presencia de un donante de oxígeno, como el peróxido de hidrógeno. Las pruebas del guayacol son más sensibles para detectar la hemorragia procedente del tubo digestivo distal que del proximal porque la hemoglobina (y su actividad pseudoperoxidasa) es degradada continuamente conforme se desplaza por el tubo digestivo.

## **BIBLIOGRAFIA**

1. Eduardo Pérez Torres, Juan Miguel Abdo Francis, Fernando Bernal Sahagún y David Ker shenobich Stalnikowitz “Gastroenterología” (2012) Hospital General de México, Editado por McGRAW-HILL INTERAMERICANA EDITORES, S.A. de C.V.
2. Nicholas J. Talley, Isidor Segal Y Martin D. Weltman. “Manual clínico de Gastroenterología Y hepatología” (2007) Editorial Elsevier.
3. P. Farreras Valentí y C. Rozman “Medicina Interna, Enfermedades Del Aparato Digestivo Gastroenterología y hepatología” 2014 Elsevier España, S.L.
4. Marvin H. Sleisenger, Mark Feldman, Lawrence S. Friedman y Lawrence J. Brandt, “Enfermedades Digestivas y Hepáticas Fisiopatología/Diagnóstico/Tratamiento de Sleisenger y Fordtran” 8.Edición, 2008 Elsevier España, S.A.